



Nu sitter Svea på husse Jonas Jönssons arm medan han diskuterar hennes behandling med Hedvig. Hon lämnar alltid en utförlig rapport till djurägare, med en karta över hundens alla tänder. Där står vad som är gjort och vad som kan behöva göras i framtiden.

# Friska tänder ger hunden långt liv

TEXT: INGRID KINDAHL

FOTO: STEFAN TELL OCH HEDVIG ARMERÉN

Intresset för odontologi ökar både hos veterinärer och djurägare. Hedvig Armerén satsar på specialiteten och blivit en av de främsta i landet. Bland annat stänger hon fistlar genom att transplantera öronbrosk.

**D**et började med egen tandvård. Veterinären Hedvig Armerén fick en visdomstand borttagen, operationen gick snett och orsakade henne mycket lidande. Det fick henne att fundera: Hur många gånger hade hon själv felbehandlat sina patienter i munnen av ren okunskap?

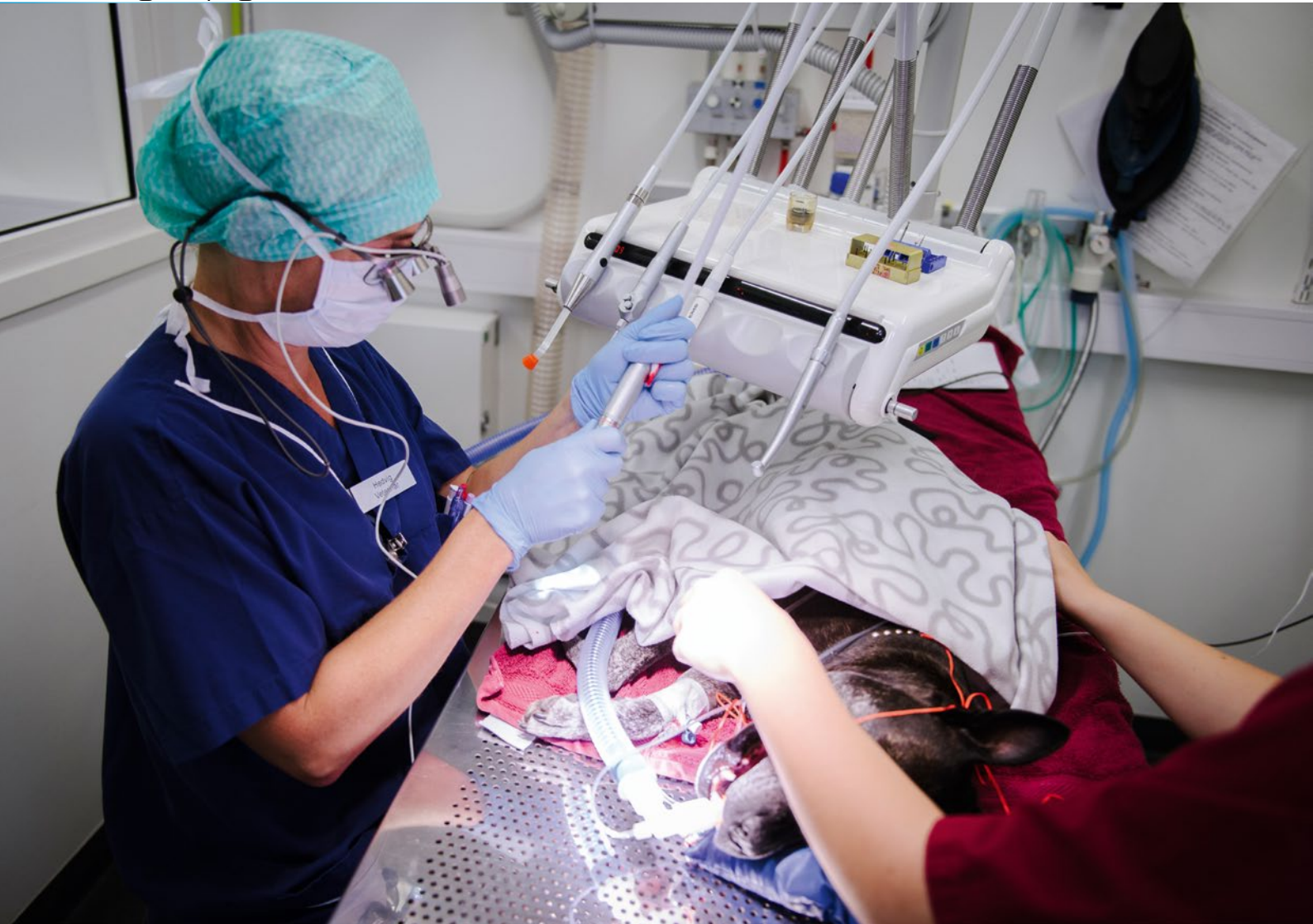– Jag bestämde mig för att vidareutbilda mig inom odontologi, säger hon.

Det är omkring tio år sedan. Hedvig Armerén gick en kurs på Accesia, utbildningsföretaget i veterinär tandvård som VeterinärMagazinet har skrivit om tidigare. Därefter har hon fortsatt att förkovra sig och i dag har hon sin egen klinik med fem

anställda veterinärer förutom hon själv, plus två receptionister och maken Erik Armerén som sköter allt i firman som inte är veterinärt. Kliniken heter Mälardalens Veterinärpraktik, har nyligen flyttat till en tidigare distriktssköterskemottagning i den växande Stockholmsförorten Fruängen och tar emot bortåt 8 000 patienter om året.

Det mesta på Mälardalens Veterinärpraktik kretsar kring tandvård. Hedvig och hennes kolleger tar emot remisser från hela landet. Dagen före vårt besök kom en katt från Sundsvall för att få vård.

Allt på kliniken är också sprillans nytt. Här finns två behandlingsplatser med tandläkarunits, tandröntgen och blyade



**Svea blir sövd på gas, vilket är viktigt även om man bara ska ta bort tandsten på hundar. Annars kan de aspirera tandstenspartiklar och bakterier ner i lungorna. I hennes fall gällde undersökningen en tandfraktur, och Hedvig upptäckte flera frakturerade tänder.**

**NAMN:** Hedvig Armerén, veterinär med tandvård som specialitet. Har bland annat gått ESAV:s utbildning i Veterinary Dentistry. Ordförande i Svenska Sällskapet för Djurtandvård samt President Elect i European Veterinary Dental Society. Föreläser regelbundet om tandsjukdomar hos hund och katt.

**ARBETSPLATS:** Delägare och vd för Mälardalens Veterinärpraktik i Fruängen.

**FAMILJ:** Gift med Erik Armerén, tidigare it-konsult som är delägare i veterinärpraktiken och arbetar heltid med administration och personalfrågor.

**FRITID:** Hedvig och Erik har ett lantställe i Sörmland dit de åker så fort de har tid tillsammans med sina två jakthundar av rasen ungersk vizsla. Det stora intresset hos samtliga är jakt – helst fågel men även stora djur som hjort.

► väggar med ett blyat fönster emellan. Det gör att båda rummen kan utnyttjas samtidigt och man kan ändå gå in i det andra rummet när röntgenbilden tas.

– Vi har säkert investerat en miljon i utrustning till de nya lokalerna, eftersom vi satsar på odontologi som vår specialinriktning, säger Erik Armerén. Innan han började jobba heltid med sin fru var han it-konsult, kunskaper som kommer väl till pass nu.

Hedvigs långa erfarenhet inom veterinär odontologi gör att hon i dag utför operationer som hon är ensam eller nästan ensam om i landet. Bland det mest spektakulära är hennes teknik att tillsluta oronasala fistlar med hjälp av autogent transplanterat från hundens öronbrosk.


Oronasal fistel är en öppning mellan munhåla och näshåla som orsakar infektion genom att

foder och vatten cirkulerar in i andningsvägarna. På hund och katt uppkommer fistlarna vanligen i området kring hörntänderna i överkäken och den bakomliggande orsaken kan vara skada, infektion eller sjukdom som allvarlig paradontit.

– Ofta kan jag stänga fisteln utan större problem, men vid fyra tillfällen har jag tagit till transplanterat från öronlappen. Jag har använt transplanterat som lock och sedan täckt med slemhinna. På samma sätt kan jag operera gomspalt, säger Hedvig.

När det gäller gomspalt är det meningsfullt att operera om den har uppkommit genom en olycka, exempelvis en katt som ramlat från hög höjd. När valpar och kattungar föds med gomspalt rekommenderar Hedvig avlivning.

Problemet med fistlar är att veterinären måste lyckas med



# Vi har blivit fler i flokken. Därför byter vi namn.

2011 etablerade vi oss som den första sammanslagningen av djursjukhus i Norden - då under namnet Djursjukhusgruppen.

Idag finns vi på 60 orter, tar årligen emot en halv miljon patienter och är en ledande utbildnings- och remissinstans. I takt med denna expansion byter vi nu namn till AniCura.

Inom AniCura finns ledande veterinärmedicinsk kompetens och vi erbjuder ett komplett utbud av medicinska och kirurgiska tjänster och behandlingar. Detta innefattar alltifrån förebyggande vård och bas-

sjukvård, till avancerad och specialiserad diagnostik, intensivvård och kirurgiska ingrepp.

Självklart har varje djursjukhus och klinik inom AniCura sin egen själ och hjärta. Det innebär att du och ditt djur får ett personligt bemötande som bygger på respekt och omtanke, oavsett behov.



► tillslutningen vid första försöket. Misslyckas man bildas ärrvävnad som gör nästa operation mycket svårare.

– En veterinär som *inte* har den rätta kunskapen och erfarenheten gör därför säkrast i att remittera patienten redan när fisteln upptäcks, säger Hedvig.

De stora tandproblem som Hedvig möter i sitt arbete är felaktiga bett och parodontit, alltså tandlossning, och rotspetsabscesser. Ofta hänger sjukdomarna ihop. Raser med hoptryckta ansikten har oftare bettfel och oftare rotspetsabscesser.

– Mopsar har bara plats för en tredjedel av sina tänder i munnen. Resten sitter inte fast ordentligt i käkbenet. Jag har aldrig röntgat en mops som inte har flera rotspetsabscesser och ständig tandvärk, säger Hedvig.

Behandlingen går ofta ut på att dra ut tanden, och Hedvig har ett fåtal patienter som är helt tandlösa och ändå pigga och glada – om de är hundar. De äter torrfoder precis som vanligt och kan till och med tugga på tuggben.

– En katt däremot behöver ha minst två hörntänder kvar, annars klarar den sig inte ute. En helt tandlös katt måste bli innekatt, säger Hedvig.

Ett vanligt problem är att hundar har ett bettfel som gör att hörntanden i underkäken hamnar fel med påföljd att hunden ständigt biter sig själv. Det kan avhjälpas dels med en tandställning som Hedvig tillverkar själv, dels med att hörntanden slipas ned – men då måste den rotfyllas. Hörntanden i underkäken kan också dras ut, men det tar lång tid för alveolen att läka och risk att käken fraktureras vid extraktion.

Det är vanligare än veterinärer tror att hundar och katter har öppna pulpor som orsakar lidande.

– Det är lätt att missa. Veterinären tittar i munnen och kanske ser frakturer på tänderna, men tror inte att det gör ont eftersom hunden äter som vanligt. Varken hundar eller katter slutar äta på grund av tandvärk.



” Mopsar har bara plats för en tredjedel av sina tänder i munnen. Resten sitter inte fast ordentligt i käkbenet.

Smärtan orsakar ändå beteendeförändringar, men de kommer ofta smygande vilket gör att ägaren inte alltid märker dem. Hedvig vet själv hur svårt det kan vara. Hennes egen hund blev

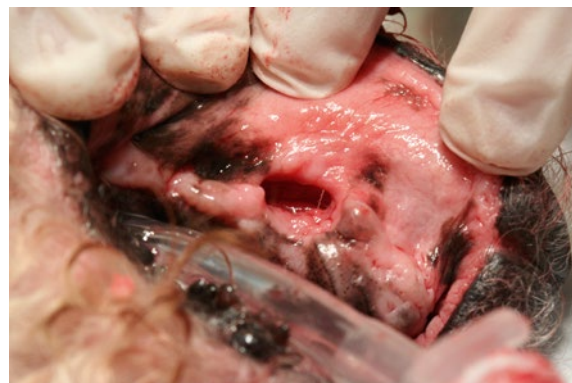stressad och aggressiv mot andra hundar, till synes utan anledning. Eftersom Hedvig arbetar med odontologi trodde hon att det kunde vara något i munnen,

men hon såg ingenting konstigt. Röntgen visade ändå att hunden skadat sig och brutit av en tandrot och en rotspetsabscess hade bildats – utan att någonting syntes utanpå tanden.

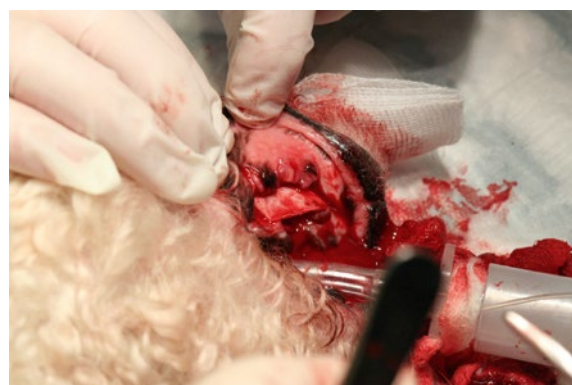Odontologi är lika svårt som alla andra specialiteter, men det är inte alla veterinärer som inser det. Exempelvis måste man söva med intubering när man ska ta bort tandsten, eftersom djuret annars riskerar att andas in bakteriebemängda tandstenspartiklar under behandlingen och



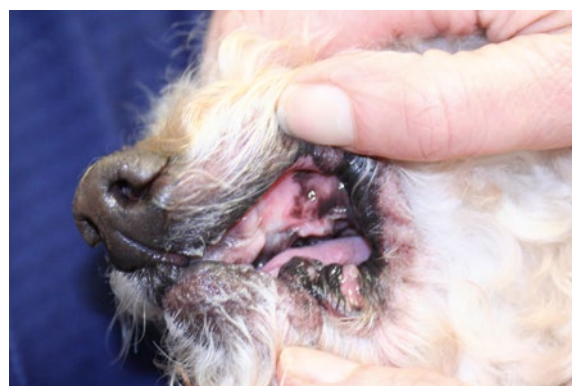Vem gillar att gå till tandläkaren? Hunden Sveas reaktion är högst begriplig, men husse har upptäckt en frakturerad tand som han vill ha undersökt.



En pudel med två oronasala fistlar, 10 mm i diameter efter 104 och 204. Hedvig beslöt att operera fistlarna.



Eftersom hunden hade förlorat så stor del av tandben och tandkött på grund av parodontit, tog Hedvig ett transplantat från hundens eget öronbrosk.



Vid återbesöket tre veckor senare hade samtliga fistlar utom en läkt fullständigt. En hade minskat i diameter från 10 mm till 1 mm.

dessas kan aspireras ned i lungorna

Hedvig är glad att djurägarna är alltmer villiga att betala för tandbehandlingar, men hon anser att försäkringsbolagen inte alltid är konsekventa. Inget försäkringsbolag ersätter behandling av parodontit, trots att sjukdomen inte alltid beror på att ägaren underlåtit att sköta djurets tänder.

Ersättningen för behandling av sjukdomen TR/FORL (där emaljkanterna resorberas) varierar. Exempelvis ersätter Agria för behandling av sjukdomen TR hos hund, där den är ovanlig. Däremot ersätter man inte för behandling av TR hos katt, där det är mycket

vanligt. Mellan 30 och 50 procent av alla katter drabbas av TR någon gång i livet. Behandlingen går ut på att ta bort de tänder som gör ont och någon förebyggande behandling finns inte.

Tandborttagningen kan bli dyr för ägaren eftersom det kräver att djuret intuberas vid sövningen och röntgas med tandröntgen. Det krävs specialkunskap för att dra ut tänder på små djur, eftersom man riskerar att bryta käken särskilt om djuret även lider av parodontit.

– Min mission är att få djurägare att förstå hur viktig tandhälsan är för djurets livslängd och livskvalitet, säger Hedvig Armerén. ■